



RUOLO DELLA POSIZIONE MANDIBOLARE NELL'INSORGENZA DELLA TIPOLOGIA PSICOLOGICA "ROCK ROSE"

ROLE OF THE MANDIBULAR POSITION IN THE ONSET OF "ROCK ROSE" PSYCHOLOGIC TYPOLOGY

Riassunto. Secondo gli Autori lo stato psicologico Rock Rose può, a volte, essere determinato dalle conseguenze respiratorie sostenute da alcuni quadri di malocclusione dentaria. In particolare, la dislocazione posteriore della mandibola e della lingua può favorire l'insorgenza degli episodi di apnea durante il sonno ed il drastico aumento della morbilità respiratoria: tutto ciò può incidere notevolmente sulla psiche infantile e causare l'insorgenza di insicurezze e paure tipiche dello "stato" Rock Rose. Secondo gli Autori, pertanto, risulta assai efficace l'associazione del trattamento strutturale (ortodontico e logopedistico) con la floriterapia di Bach.

Parole chiave: MALOCCLUSIONE, APNEA NEL SONNO (SAS), MALATTIE RESPIRATORIE OSTRUTTIVE, FLORITERAPIA DI BACH

Summary. According to the Authors, the psychological Rock Rose status can sometimes be determined by the respiratory consequences provoked by some clinical patterns of dental malocclusion. In particular, a backward dislocation of the mandible and the tongue can support the manifestation of episodes of sleep apnoea as well as a drastic increase of respiratory morbidity, favouring at the same time feelings of fear and lack of self-confidence typical of the Rock Rose "psychologic typology". The Authors therefore think useful to associate structural (i.e. orthodontical and logopaedistic) treatment with Bach Flower therapy.

Key words: MALOCCLUSION, OBSTRUCTIVE SLEEP APNOEA SYNDROME (OSAS), UPPER AIRWAYS RESPIRATORY SYNDROME

È sostenuto da molti Autori, e da noi condiviso, che tra la tipologia psicologica, da un lato, e lo sviluppo strutturale e l'atteggiamento posturale abituale, dall'altro, esista una reciproca correlazione.

In quest'ambito desideriamo sottolineare l'importante ruolo della postura mandibolare (individuata dal tipo di occlusione dento-scheletrica presentata dal paziente) nel determinismo della sua abituale postura, ma anche della sua tipologia psicologica, in particolare di quella "Rock Rose" secondo E. Bach, attraverso l'instaurarsi di uno schema respiratorio particolare, da noi considerato l'anello intermedio in grado di mettere in relazione la tipologia psicologica con il fenotipo strutturale.

Affinché si instauri uno schema respiratorio ideale, nasale per quanto riguarda la via d'ingresso, costo-diaframmatico per quanto riguarda la motricità e ben equilibrato per l'atteggiamento posturale abituale, è necessaria la presenza di una conformazione cranio-mandibolare adeguata in grado di consentire la normale pervietà delle vie aeree nasali (Fig. 1).



Ciò non è possibile se il paziente, in età pediatrica in particolare, presenta un quadro occlusale di **morso profondo e retruso**. La retrusione mandibolare comporta il contestuale spostamento posteriore della lingua.

In presenza di adenoidi e tonsille ipertrofiche e non ostruttive (di per sé), la lingua spinge queste ultime all'indietro, rendendo l'ipertrofia ostruttiva "di fatto" (Fig. 2).

Ciò trae in inganno lo specialista O.R.L. che non può esaminare il retrobocca se non a bocca aperta, quando cioè la posizione della lingua ed il morso profondo e retruso non sono palesi.

In questa tipologia cranio-mandibolare, epidemiologicamente molto frequente, si instaura frequentemente l'apnea durante il sonno.

Fig. 1: I chemiocettori rilevano la concentrazione ematica di CO₂ e O₂ e, attraverso il sistema nervoso autonomo, coordinano l'attività dei muscoli faringei che mantengono pervio il faringe. L'occlusione fisiologica consente la normale pervietà delle vie aeree nasali e, quindi, un corretto schema respiratorio. Il ritmo respiratorio è normale.

Esiste un meccanismo di feed-back tendente a mantenere normali i livelli ematici di O₂ e di CO₂. I chemiocettori che rivelano la concentrazione di questi due gas, attraverso il sistema nervoso autonomo, regolano e coordinano sia le contrazioni del diaframma che dei muscoli del faringe (genioglosso in particolare), la cui funzione è indispensabile al mantenimento della pervietà del faringe stesso, per la mancanza, in questa sede anatomica, di ogni supporto cartilagineo.

Nel sonno si assiste ad un calo della sensibilità dei chemiocettori, che comporta una fisiologica diminuzione della ventilazione, ma che può ulteriormente determinare un'incoordinazione tra la contrazione del diaframma e dei muscoli faringei, indispensabili, come già affermato, al mantenimento della pervietà del faringe stesso. Nella zona di minor calibro del lume faringeo, per effetto Venturi, si genera un'ulteriore caduta di pressione.

La somma dei tre fattori elencati (ostruzione adeno-tonsillare, incoordinazione muscolare faringo-diaframmatica, effetto Venturi) può condurre all'instaurarsi di un'occlusione completa, che l'ulteriore contrazione del diaframma, ed il conseguente aumento della depressione, contribuiscono ad aggravare.

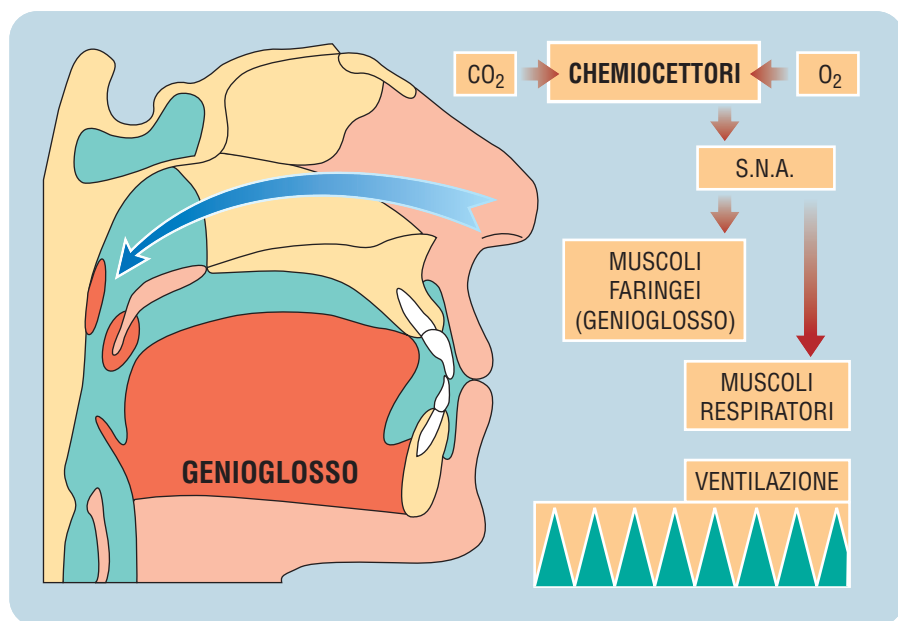
L'episodio di apnea cessa quando i muscoli faringei tornano al proprio fisiologico funzionamento grazie a stimoli mediati dai chemiocettori, finalmente attivati dall'aumento dell'ipossia, o dai propriocettori faringei, generalmente in seguito ad un brusco risveglio.

Questo anomalo pattern respiratorio, oltre a ridurre in **quantità** ed in **qualità** il riposo notturno, finisce per peggiorare ulteriormente la sensibilità dei chemiocettori ed alzare la soglia del risveglio, a cui è legato frequentemente il fenomeno dell'**enuresi notturna**.

Tutto ciò incide profondamente sulla psiche del paziente, anche perché la respirazione orale favorisce l'instaurarsi del respiro corto, superficiale e costo-diaframmatico, di per sé ansiogeno. Infatti è a tutti noto il ruolo della respirazione diaframmatica profonda per via nasale nel ripristino di uno stato di calma. Soprattutto, infine, un morso profondo e retruso favorisce, come già illustrato, la chiusura delle vie aeree nasali nel retrofaringe per il collassamento della radice della lingua con la regione adenoidea.

L'apnea durante il sonno, oltre a costituire un momento assai critico, che può risultare ingravescente nel tempo ed addirittura rischioso per la vita nei casi più gravi, porta ad un brusco risveglio che il bambino "vive" in maniera particolarmente angosciata. Gli istanti della totale mancanza di aria si dissolvono con il risveglio, che immediatamente ripristina la coordinazione fra la muscolatura respiratoria (diaframma in particolare) e la muscolatura che mantiene pervio il faringe (glossofaringeo in particolare). Persiste, tuttavia, il senso di paura per l'esperienza vissuta, brevissima ma molto intensa, non strutturata in quanto, proprio perché vissuta durante il sonno, non giunge ad interessare lo stato di coscienza.

Spesso il bambino riferisce esperienze oniriche spiacevoli, di vario tipo, scene di guerra, di morte o popolate da animali sgradevoli (zoopsia).





I risvegli angosciosi portano il bambino a cercare la sicurezza del contatto con i genitori. Dal momento che gli episodi di apnea si verificano sempre durante il sonno, il desiderio di dormire con i genitori diventa un'esigenza pressoché costante e vitale.

Lo stato di insicurezza psicologica che tutto ciò comporta, viene aggravato dalla tendenza di questi bambini ad ammalarsi, proprio perché la respirazione orale, per l'introduzione nelle vie aeree di aria fredda, secca e non depurata dai "filtri" nasali, porta a frequenti ricadute di patologie respiratorie più o meno complicate, ma soprattutto reiterate, e pressoché croniche nella stagione fredda.

La paura per i medici, ai quali questi piccoli pazienti devono spesso ricorrere, e per le loro pratiche diagnosticoterapeutiche, aggrava ulteriormente lo "stato" Rock Rose.

Se lo specialista ORL decide di intervenire chirurgicamente risolvendo il conflitto tra radice della lingua e la regione adeno-tonsillare con la rimozione di adenoidi e/o tonsille, la decisione, ritenuta senza alternative, non tiene conto del senso di "castrazione" che il bambino avverte, soprattutto in un distretto (orale), dove risiedono i primitivi apparati di conoscenza, difesa ed aggressività.

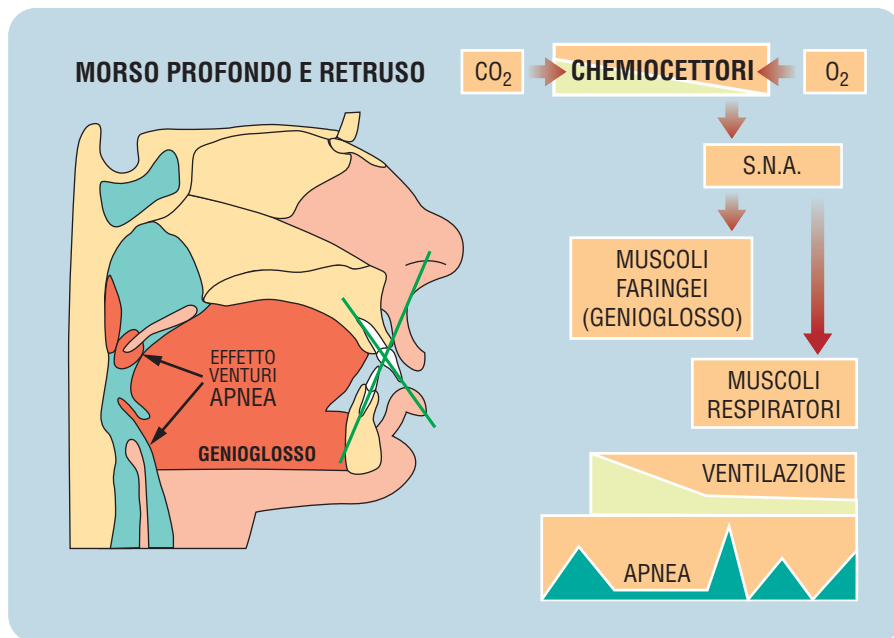
Infine, la sommatoria di un atteggiamento pauroso ed insicuro, la salute cagionevole ed il fenomeno dell'enuresi, assai spesso collegato all'apnea nel sonno, finiscono per simulare quadri primari di regressione e di sofferenza psicologica, che devono essere ricondotti a coinvolgimenti somatopsichici, poiché trovano il loro originario determinante substrato nella "struttura" e non nella psiche.

È importante sottolineare che il superamento della problematica respiratoria (spesso a favorevole evoluzione con l'età), non sempre si accompagna al superamento dello "stato" Rock Rose, che finisce per caratterizzare il paziente per tutta la vita.

La terapia strutturale è rivolta al riposizionamento corretto della mandibola attraverso l'applicazione di dispositivi endorali individualmente progettati e all'aumento della pervietà nasale grazie all'applicazione di disgiuntori palatini rapidi: il palato, infatti, costituisce la "volta" del cavo orale ma anche il "pavimento" del naso ed il suo sviluppo è intuitivamente correlato con la pervietà delle vie aeree nasali.

Contestualmente siamo soliti prescrivere Rock Rose in soluzione idroalcolica

Fig. 2: Durante il sonno la funzionalità dei chemiocettori diminuisce, rallentando il ritmo respiratorio. La coordinazione tra i muscoli respiratori e quelli che mantengono pervio il faringe può risultare alterata. Il morso profondo e retruso, dislocando le parti molli retrolinguali, tonsille in particolare, occlude le vie aeree nasali e costringe alla respirazione orale favorendo il russare notturno e gli episodi di apnea.



ca nella classica posologia (4 gocce, 4 volte al giorno).

I lusinghieri risultati clinici in 8 anni di esperienza sembrano confermare l'efficacia dell'associazione terapeutica floreo-strutturale. ■

LETTERATURA

1. BATTISTINI A. - Sonno e patologia respiratoria nel bambino. Medico e bambino, 5, 26, 1986.
2. BERNKOPF E. - La placca di riposizionamento mandibolare. Bollettino di informazioni ortodontiche. Anno XVII N° 56 - Febbraio 1997.
3. BERNKOPF E. - Rapporti tra malocclusione e atteggiamenti scorretti del rachide nel bambino. Il Medico Pediatra. Volume 4, N° 1 Febbraio 1995; 19-23.

4. BERNKOPF E., BROIA V., BERTARINI A. - Il lavaggio della mucosa rinosinusale con soluzione idrosalina calda. Il Medico Pediatra. Vol. 7, N° 3 Giugno 1998.
5. BERNKOPF E. - Ortodonzia e patologia respiratoria ostruttiva. Medico e Bambino. Anno XVI N° 2 Febbraio 1997.
6. BETELÈ L.- Il tuo corpo ti parla. IV edizione, Ed. Baldini e Castoldi, 1995.
7. BOURDIOL R. J. - Omeopatia e riflesologia. IPSA Editore, 1987.
8. CLAUZADE M. A., DARRAILLANS S. B. - L'homme, le crane, les dents. SEOO, 1992.
9. CUNDO P. - Espressione di sé e comunicazione. Ed. Angeli - Milano 1998.
10. FAST J. - Il linguaggio del corpo. Ed. Mondadori, 1971.



11. FIBBI A., BLASI S., CASTALDON A. et Al - Espansione palatale rapida (RPE), Visualizzazione radiologica e riscontro rinomanometrico. Progressi in Otorinolaringologia pediatrica. 233, 1987.
12. GUILLEMINAULT C. PELAYO R., LEGER D., CLERK A., BOCIAN R.C. - Recognition of Sleep-disordered Breathing in Children. Pediatrics 1996 Nov; 98 (5): 871-82.
13. GUILLEMINAULT C., STOOHS R., SKROBAL A., LABANOWSKI M., SIMMONS J. - Upper airway resistance in infants at risk for sudden infant death syndrome. J Pediatr 1993 Jun; 122 (6): 881-6.
14. RONCHETTI R. - Le componenti strutturali craniofacciali del bambino con ostruzioni delle alte vie e disturbi respiratori nel sonno. Rivista Italiana di Broncopneumologia Pediatrica. Vol. 2- N° 2-Agosto 1998; 161-164.
15. SCHEFFER M. - Terapia con i Fiori di Bach. Nuova Ipsa Editore, 1990.

Per riferimento bibliografico:

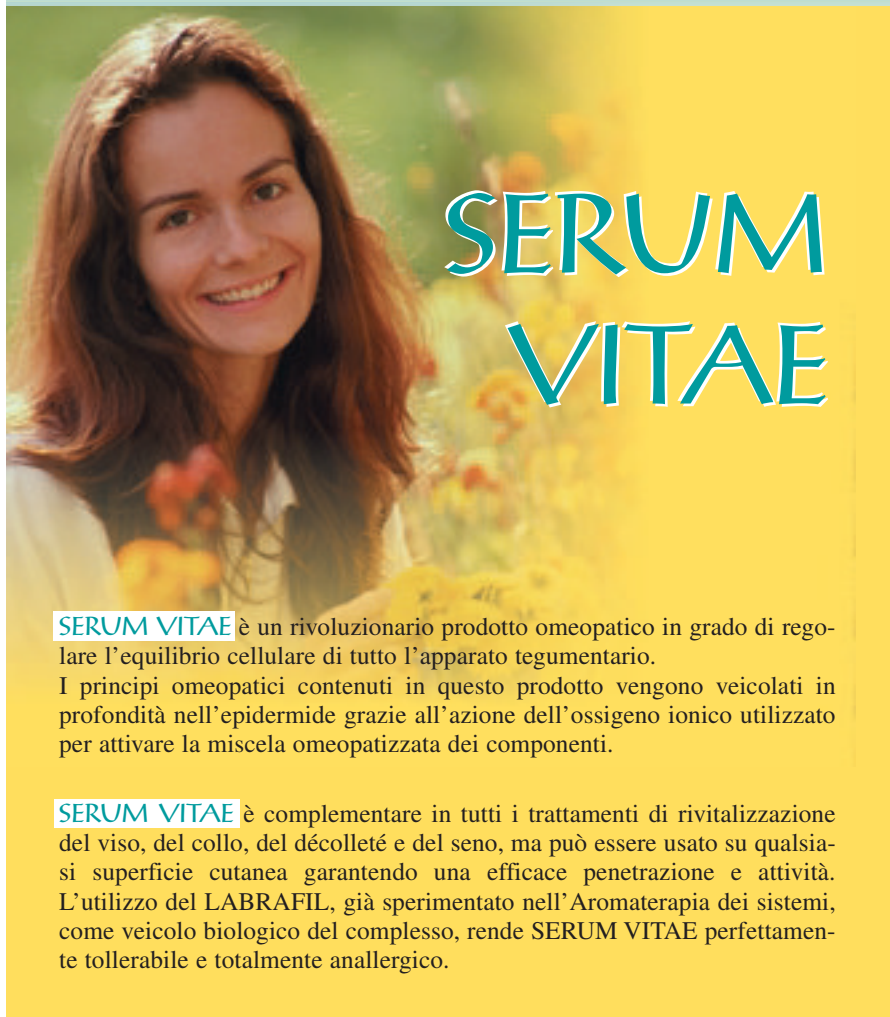BERNKOPF E., BROIA V. - Ruolo della posizione mandibolare nell'insorgenza della tipologia psicologica "Rock Rose". La Med Biol, Aprile-Giugno 2000: pagg. 35-38.

Indirizzo degli Autori:

- Dott. Edoardo Bernkopf
Specialista in Odontoiatria
e Protesi Dentaria
c/o Clinica Giacotti
Via Tagliamento, 44
I-00100 Roma
Email: bernkopf.edoardo@ntt.it
- Dott.ssa Vanna Broia
Specialista in Odontostomatologia
Via Petrarca, 3
I-43100, Parma

Agosto 1999

LABORATORI GUNA



SERUM VITAE è un rivoluzionario prodotto omeopatico in grado di regolare l'equilibrio cellulare di tutto l'apparato tegumentario.

I principi omeopatici contenuti in questo prodotto vengono veicolati in profondità nell'epidermide grazie all'azione dell'ossigeno ionico utilizzato per attivare la miscela omeopatizzata dei componenti.

SERUM VITAE è complementare in tutti i trattamenti di rivitalizzazione del viso, del collo, del décolleté e del seno, ma può essere usato su qualsiasi superficie cutanea garantendo una efficace penetrazione e attività. L'utilizzo del LABRAFIL, già sperimentato nell'Aromaterapia dei sistemi, come veicolo biologico del complesso, rende **SERUM VITAE** perfettamente tollerabile e totalmente anallergico.

POSOLOGIA:

applicare col pennellino poche gocce di **SERUM VITAE** sulla zona della cute interessata e massaggiare.

COMPOSIZIONE:

- Coenzyme D8
- Collagen suis D12
- Embryo totalis suis D14
- Funiculus umbilicalis suis D14
- Labrafil q.b. a 30 ml

Flacone da 30 ml, per uso esterno



prezzo al pubblico: Lire 32.000